

Prof. PAOLO CICONETTI  
Specialista in Cardiologia  
Specialista in Medicina Interna  
Clinical Hypertension Specialist

UNIVERSITÀ DEGLI STUDI DI ROMA  
"SAPIENZA"

Il, 2 GIUGNO 2022  
St.: Corso Trieste, 38 - Tel. 06.8551102 - ROMA

## ELETTROCARDIOGRAMMA

Sig. GUIDO ACCIARI

Taratura: 1 mV = 10 mm

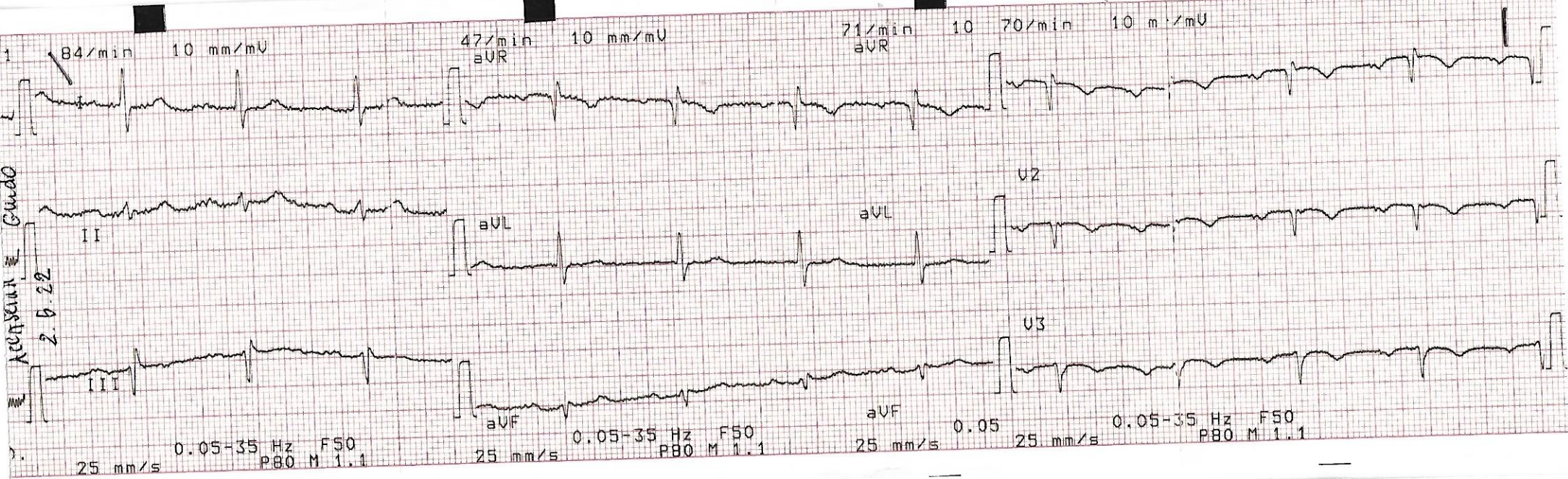
Tempo: 1 mm = 0,04 sec.

L'esame elettrocardiografico ha messo in evidenza:

*RITMO SINUSALE a frequenza media intorno a 75 b/min  
Intervallo PQ intorno a 0.24 sec  
Alterazioni della fase di ripolarizzazione ventricolare  
più evidente nelle derivazioni precordiali destre*

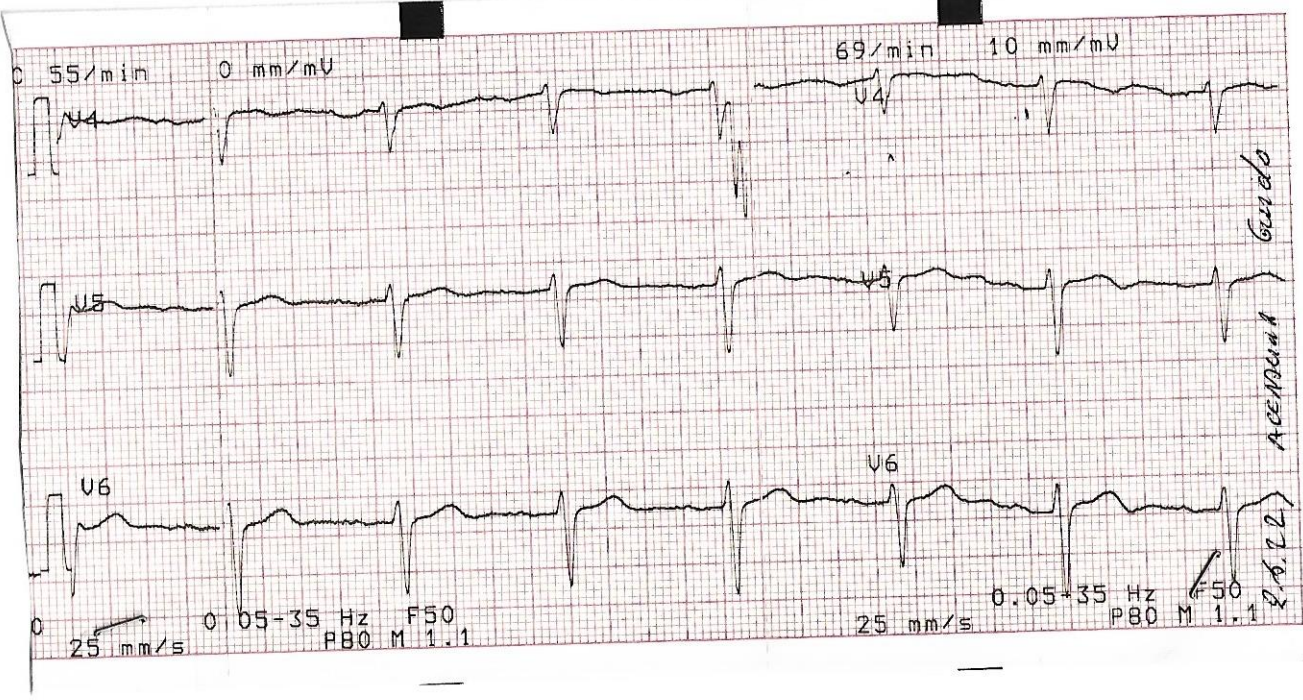
Da esibire ai successivi controlli





Accusant  
2.6.22

2/6/2022



Accusant  
2.6.22