



DIA.MED. srl

ACCASCINA GUIDO

Data di nascita: 24/09/1951

Esami effettuati in data: 27/02/2021

N° accettazione: 0030181008

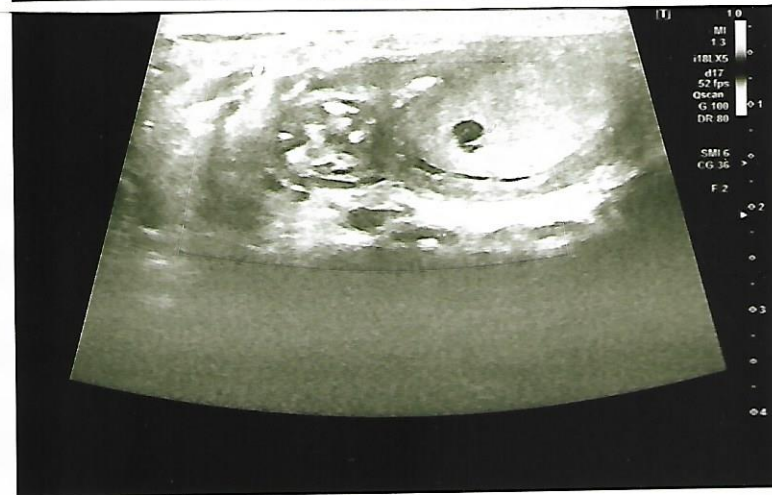
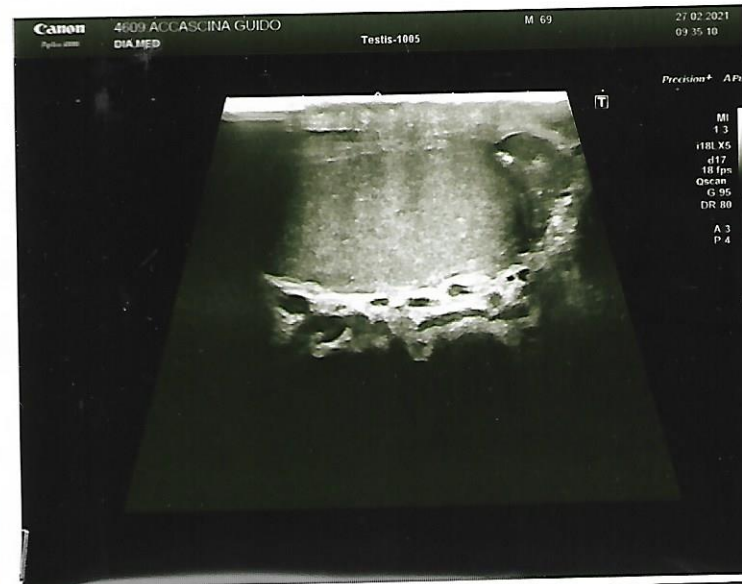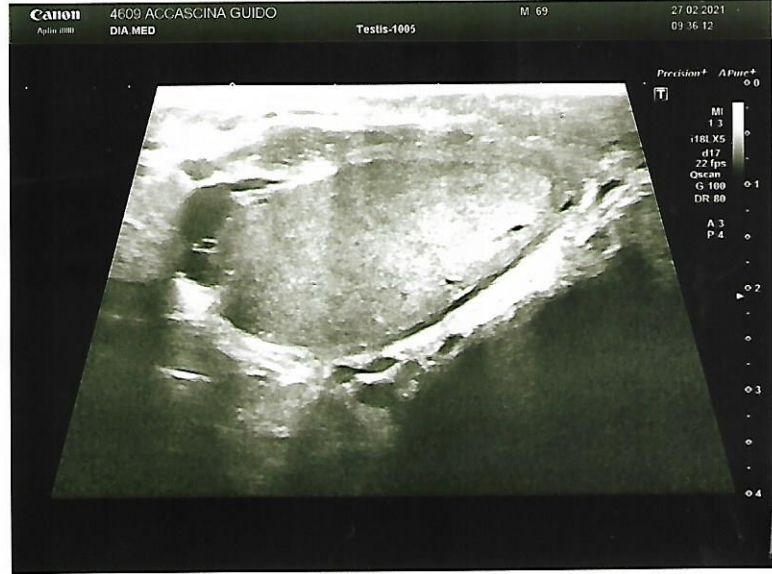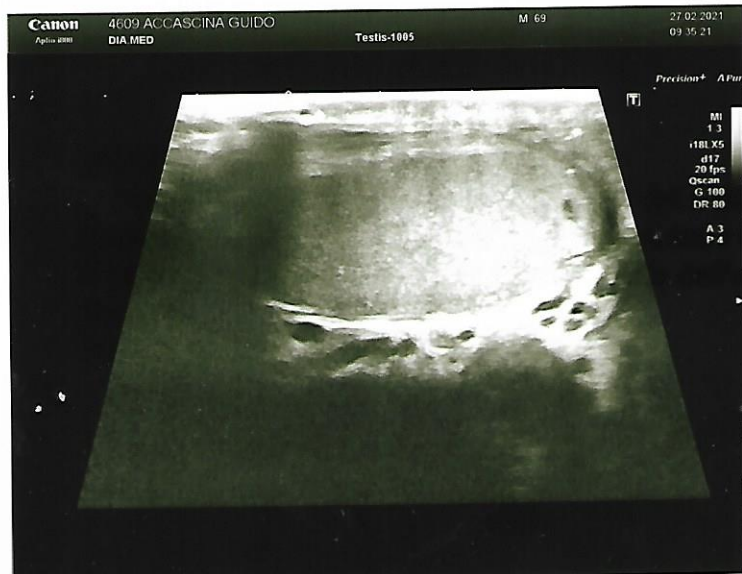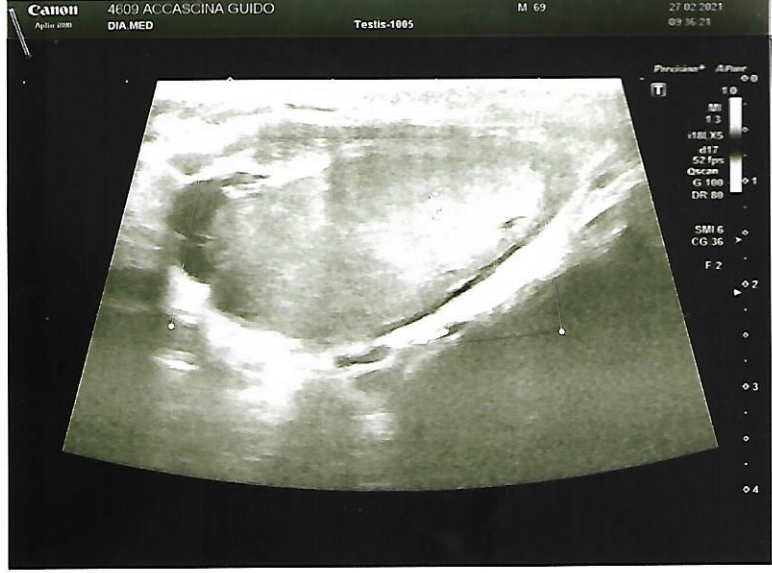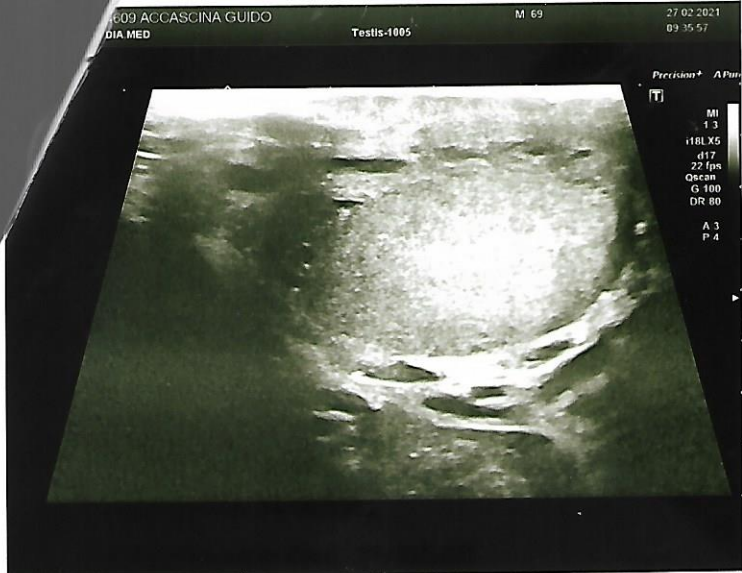ECOCOLORDOPPLER SCROTALE

Al controllo odierno l'aspetto di capsulite del didimo destro è nettamente ridotto e pressoché assente e il nodulino a carattere granulomatoso non è più apprezzabile.

Si apprezza attualmente a livello della coda dell'epididimo tenui depositi calcifici verosimilmente distrofici

Per il resto i reperti sono invariati.

Il Radiologo
Dott. FABRIZIO BRECCIA



DX

