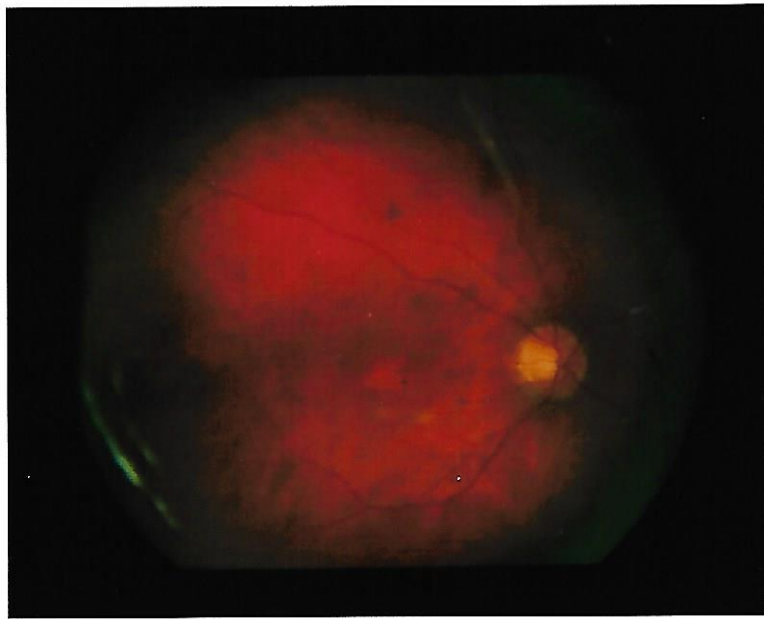

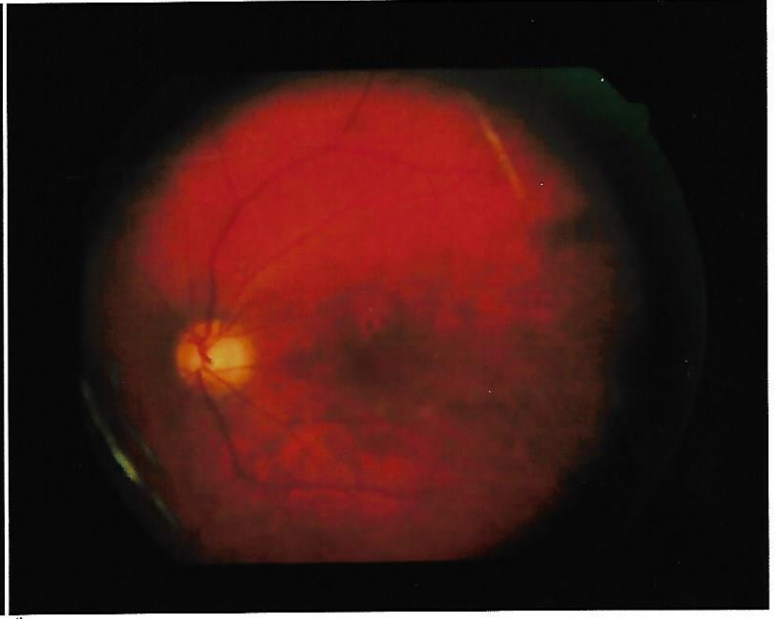L'area fluorografica evidenzia in

- 09) in sede medullare piccole aree di  
 iperfluorescenza che emettono d'interesse e  
 lievemente di dimensioni come da  
 CSRC (Conioretinopatia nervosa centrale)
- 05) Presenza di aree in sede perivascolare  
 di rimpiombamento e.p.r.

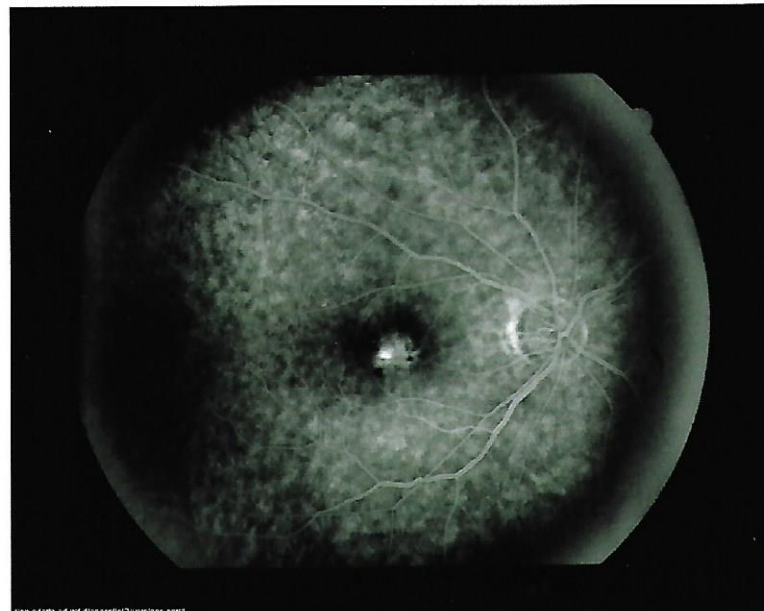
A.S.L. RIETI  
 Dott. Cesare Guinetti Buschuler  
 1101019013400119



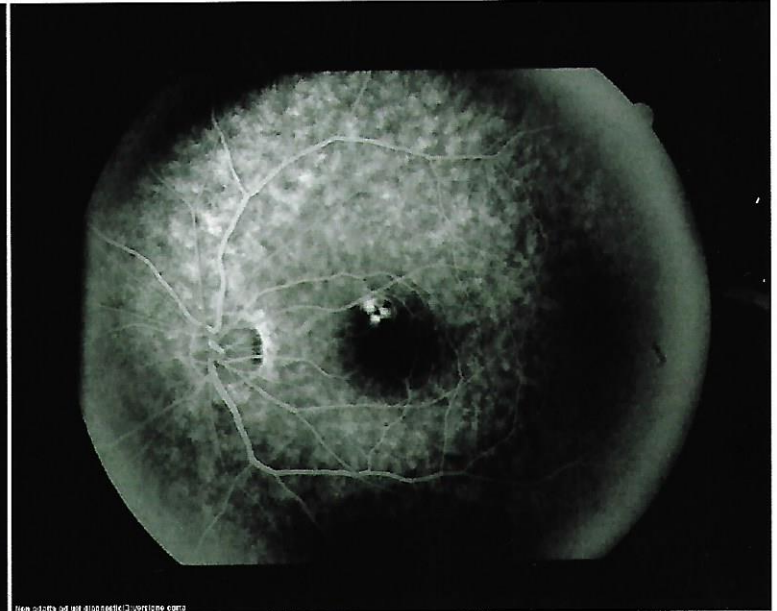
3)



4)



22) 02:05:641 Modificata



23) 01:50:906 Modificata